

Den instabila foten

Ledbandsskadorna i fotleden kan vara komplexa

Att "vricka foten" är så vanligt, att de flesta man talat med, har varit med om det någon gång. Det vanligaste är en supinationsskada, som vid kvarvarande besvär kan ge en instabilitet lateralt, men också en överbelastning av fotleden med en translation i leden och en anterolateralt fotledsvärk vid en grövre instabilitet.

Vad jag här vill beskriva är en mer omfattande skada som påverkar hela den subtalära stabiliteten, och leder till mer av en diffus bakfotsvärk på grund av överbelastning av den subtalära leden, och vad som finns att göra.

När våldet är mer av en pronationstyp, så kommer mediala strukturer att skadas^{1, 5, 8}. Pronationsskadan leder ibland till en fotledsfraktur, och patienten hamnar då oftast rätt med operation som följd. Vid frånvaro av fraktur behandlas ofta den uppsvällda foten med hematoma medialt och lateralt med elastisk binda och löfte om snabb återgång i aktivitet, på någon vecka eller så. Dessa fötter kan snarare behöva 2-3 månader innan de hämtar sig och behöver följas då en omfattande bakfotsinstabilitet gärna finns kvar och är lättare att diagnosticera senare i förloppet.

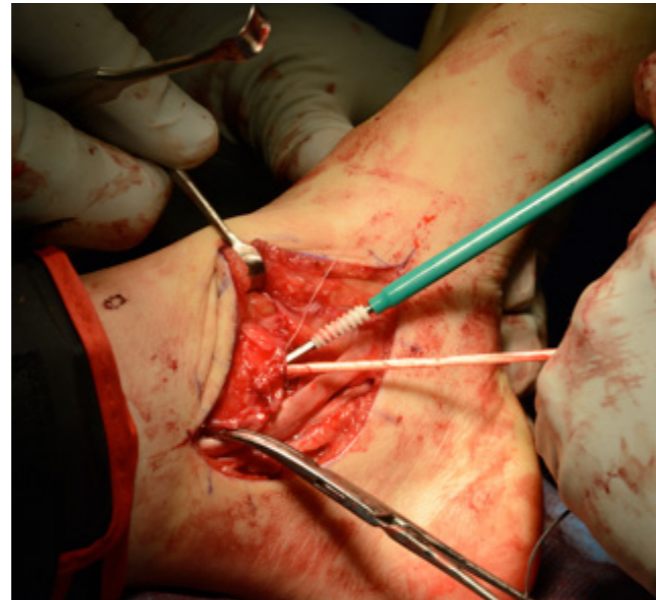Vid en omfattande instabilitet som påverkar den subtalära leden beror det på en kombination av skada på de ytliga ligamenten som förbinder mediala malleolen och calcaneus. Vi har dels TibSpring som går ner till sustentaculum tali på calcaneus, men som också fäster på springligamentet. Dels har vi TibNav som går fram till naviculare. Ledbanden på medialsidan har upp till 6 olika fasciklar men alla finns inte alltid. Konstanta är förutom ovan nämnda 2 ligament det djupa tibiotalära ligamentet som ligger posteriot.

Ibland blir den subtalära instabiliteten så påverkad, att tillståndet blir invalidiserande. Patienten kan beskriva att foten kränger i valgus i stående, att det finns allt från en smärta kring mediala malleolen, till en mer diffus bakfotsvärk som engagerar den subtalära leden. Låsningar och osäkerhet kan förekomma¹⁻², och begränsningarna i livet stora. Tillståndet

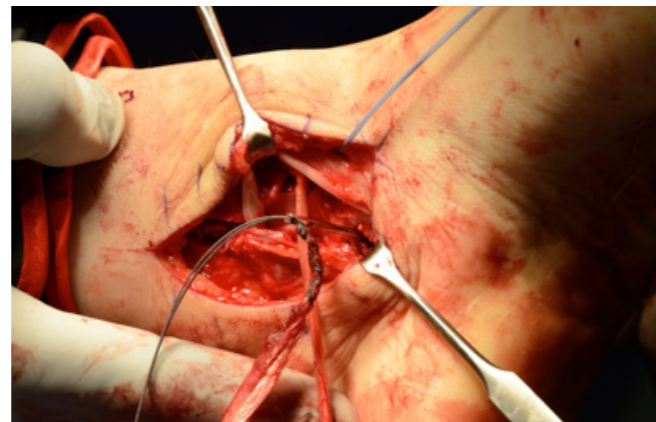
med denna subtalära instabilitet är inte helt självklart att diagnosticera då symptomen är diffusa i sin karaktär men kan samtidigt ändå vara starka.

Fötterna som oftast är helt normala fötter i sig, sitter "löst" på underbenet med instabilitet i alla plan. Det är glapp i varus och valgus och främre draglådor såväl medialt och lateralt vilket indikerar skador även på interna ligament^{6, 11} (de i sinus tarsi). MRT är sällan till någon hjälp, underdiagnostiserar ofta skadorna, och är förstås inte avgörande för om kirurgi behöver utföras, det är ett kliniskt beslut.

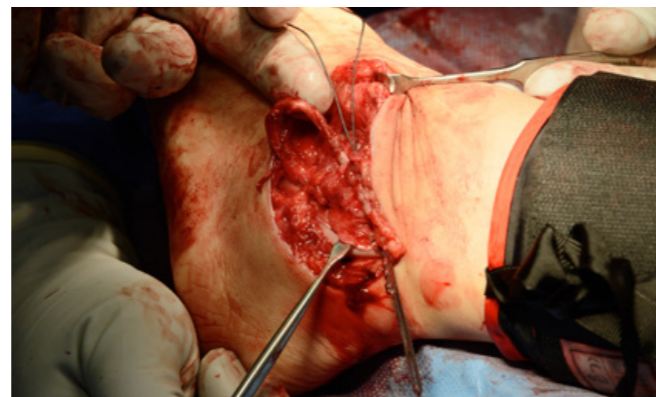Då jag har tyckt att det har varit svårt att rekonstruera ligamenten så att de håller med denna omfattande instabilitet, har jag utvecklat en metod där jag ersatt det tibioacalcanära ligamentet (TCL) (se Fig 1, 2a, 2b och 3), samt det calcaneofibulära ligamentet (CFL) (se Fig 4, 5 och 6) med hamstringsgraft. Bägge ledbandet guidar foten i rotation, och är isometriska, med stora krav på riktningen på TCL som ligger i spänn hela rörelseområdet. Denna metoden är ny, med samtidig rekonstruktion medialt och lateralt vad gäller subtalära ligament.



Figur 2a. Interferensskruven sätts i mediala malleolen.



Figur 2b. SemiTendinosus graft dras igenom med ledare genom borrhålning i calcaneus.



Figur 5. Slutresultat lateralt. Trådarna återfäster FTA och CF-ligamentet mot rå benytta.

STUDIEN

Jag har opererat en konsekutiv serie på 8 unga kvinnor (median: 22 år) som beskrivit låsningar och osäkerhet, med bakfotsvärk och stor instabilitet subtalärt. De har trots genomgången sjukgymnastik och inlägg kvarstående besvär.

Fördelen med operationsmetoden är att efter man satt fast senan i mediala malleolen kan spänna upp den genom att dra från lateralsidan, samtidigt som man fäster den med en interferensskruv i calcaneus. Teknik med att skjuta in sena i rätt tension i blindhål använder jag till nöds vid andra tillstånd, och min bedömning är att man inte kan lita på draget på samma sätt då.

Patienterna har följts upp till 2 år hos 4 patienter och 1 år hos 4 patienter. Samtliga patienter har en total stabilitet i hela rörelseområdet, god rörlighet och bra funktion, med ökning från 55-88 (AOFAS hind foot score, max 100). De kommer fortsatt följas med kontroll vid 5 år och 10 år.

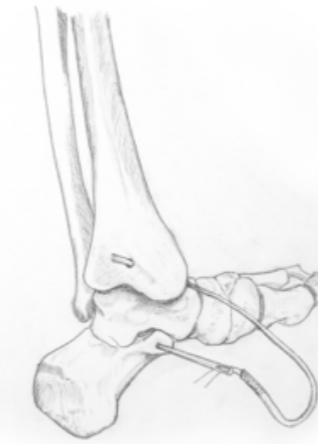DISKUSSION

Vid en retrospektiv studie⁴ så fann man att patienter med kronisk lateral instabilitet hade en FTA-skada på MRT och 91% en skada på CFL. Ytlig deltoïdligamentskada sågs i flertalet (66%) vid rekonstruktion av laterala ligament, vilket indikerar att ledbandsskadorna oftare är mer omfattande än vad som uppfattas.

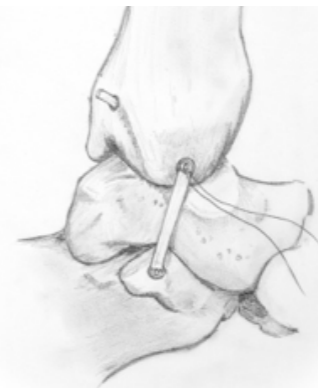En kombinationsskada medialt och lateralt förutsätter att de interna ligamenten (ITCL) skadas¹ på samma sätt som ett posteriot fragment på tibia indikerar ett komplett rotationsvåld vid en fotledsfraktur. Vid operationen återställs inte ITCL eller Cervicala ligament i sinus tarsi, då denna tekniken ännu inte finns reproducerbar.

Kadaverstudier har visat att TCL är starkast av de ytliga deltoïdligamenten^{7, 9-10} och att ca 21% (3 av 14), saknar detta ligament³. Vid operationen hos dessa patienter fann jag att hälften saknade TCL, alltså det ligament som jag "rekonstruerade". Kanske en slump då materialet är litet, eller så är det en känsligare grupp. I vilket fall har detta fungerat väl, riktningen är viktig (en lutning framåt på 21 grader i förhållande till längsaxeln), och kan säkert jämföras med x-bandskirurgi. Några grader fel, så begränsas rörelsen, alternativt blir det glappt.

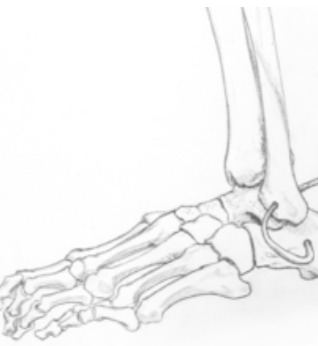Prospektiv randomiserad studie (Total subtalär instabilitet) mellan sentransfer och ligamentrekonstruktion med ordinär vävnad har godkänts av Ethiska Kommitén i Lund och kommer igångsättas snarast.



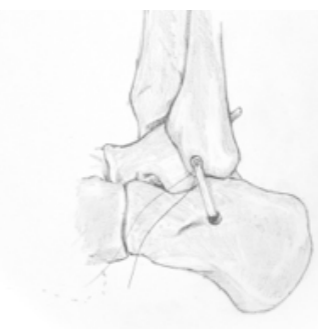
Figur 1. Principskiss medialt där sengraft med ledare dras igenom borrhålning i calcaneus. Ersätter TCL. Interferensskruv sätts i mediala malleolen och medialt i calcaneus i samtidig tension från lateralsidan och foten i plantegrad ställning.



Figur 3. Slutresultat medialt. Trådarna i mediala malleolen används för återfästning av TibSpring, TibNav och TC-ligamentet. Lutningen på TCL är ca 20 grader framåt



Figur 4. Översikt lateralt där graftet ersättes CF-ligamentet. Interferensskruv genom laterala malleolen medan senan spänns upp med plantegrad fotled.



Figur 6. Sengraftet dras igenom laterala malleolen, ersätter CF-ligamentet.

REFERENSER

1. Aynardi M, Pedowitz DI, Raikin SM. Subtalar instability. Foot Ankle Clin. 2015;20(2):243-52.
2. Barg A, Tochigi Y, Amendola A, Phisitkul P, Hintermann B, Saltzman CL. Subtalar instability: diagnosis and treatment. Foot Ankle Int. 2012;33(2):151-60.
3. Campbell KJ, Michalski MP, Wilson KJ, et al. The ligament anatomy of the deltoid complex of the ankle: a qualitative and quantitative anatomical study. J Bone Joint Surg Am. 2014;96(8):e62.
4. Crim JR, Beals TC, Nickisch F, Schannen A, Saltzman CL. Deltoid ligament abnormalities in chronic lateral ankle instability. Foot Ankle Int. 2011;32(9):873-8.
5. Giza E, Wuellner J. Acute deltoid rupture: History, diagnosis, and a repair technique. Teck Foot & Ankle. 2014;13(2):73-80.
6. Heilman AE, Braly WC, Bishop JO, Noble PC, Tullos HS. An atomic study of subtalar instability. Foot Ankle. 1990;10(4):224-8.
7. Leardini A, O'Connor JJ, Catani F, Giannini S. The role of the passive structures in the mobility and stability of the human ankle joint: a literature review. Foot Ankle Int. 2000;21(7):602-15.
8. Michelson J, Hamel A, Buczek F, Sharkey N. The effect of ankle injury on subtalar motion. Foot Ankle Int. 2004;25(9):639-46.
9. Milner CE, Soames RW. The medial collateral ligaments of the human ankle joint: anatomical variations. Foot Ankle Int. 1998;19(5):289-92.
10. Pankovich AM, Shivaram MS. Anatomical basis of variability in injuries of the medial malleolus and the deltoid ligament. I. Anatomical studies. Acta Orthop Scand. 1979;50(2):217-23.
11. Tochigi Y, Amendola A, Rudert MJ, et al. The role of the interosseous talocalcaneal ligament in subtalar joint stability. Foot Ankle Int. 2004;25(8):588-96.



Jonas Weidow

Överläkare ortopedi, specialist i fotkirurgi Capiro Movement i Varberg och Halmstad